Ueber
Tuberkulose des Oesophagus.

Mit einer Abbildung.

Inaugural-Dissertation

zur

Erlangung der Doktorwürde

in der

gesamten Medizin

verfasst und einer

Hohen medizinischen Fakultät

der

Kgl. Bayer. Ludwig-Maximilians-Universität zu München

vorgelegt von

Hans Noder,
prakt. Arzt in Mindelheim.

München 1903.
Kgl. Hofbuchdruckerei Kastner & Callwey.

Ueber
Tuberkulose des Oesophagus.

Mit einer Abbildung.

Inaugural-Dissertation

zur

Erlangung der Doktorwürde

in der

gesamten Medizin

verfasst und einer

Hohen medizinischen Fakultät

der

Kgl. Bayer. Ludwig-Maximilians-Universität zu München

vorgelegt von

Hans Noder,
prakt. Arzt in Mindelheim.

AGAD. LUDOVICI MBL.

München 1903.
Kgl. Hofbuchdruckerei Kastner & Callwey.

Referent:

Herr Obermedizinalrat Professor Dr. Bollinger.

Da der Oesophagus nur das Zuleitungsrohr der in der Mundhöhle vorbereiteten Nahrungsstoffe zum eigentlichen Ort der Verdauung, dem Magen und Darm, bildet und ihm keinerlei digestive oder absorbierende Funktion zukommt, so spielt er auch nach Häufigkeit und Verschiedenheit seiner Erkrankungen in der Pathologie nur eine untergeordnete Rolle. Die wesentlichen Krankheitsursachen sind meist lokaler Natur, mechanisch oder chemisch schädigende Ingesta oder das Uebergreifen pathologischer Prozesse aus der Nachbarschaft. Neubildungen, worunter der Krebs eine Hauptrolle spielt, kommen häufiger, aber auch fast immer im Anschluss an mechanische Läsionen vor; schwere hämatogene Affektionen sind äusserst selten, und auch die Tuberkulose des Oesophagus ist eine so seltene Erkrankung, dass sich im Gegensatz zum obersten Teile des Verdauungstraktus, der Mund- und Rachenhöhle, sowie zum Darmtraktus der Oesophagus einer gewissen Immunität gegen Tuberkulose zu erfreuen scheint.

Bei Zenker und Ziemssen[1]) finden wir noch im Jahre 1878 den Satz: Ob Tuberkel und tuberkulöse Geschwüre im Oesophagus vorkommen, ist noch immer nicht sicher erwiesen.

---

[1]) v. Ziemssen, Handb. d. spez. Path. u. Ther. Bd. 7.

Oppolzer[1]) sagt: Tuberkel kommen im Oesophagus selten vor, doch gibt er das Vorkommen von tuberkulösen Erosionen vor.

Rokitansky[2]) behauptet direkt, der Tuberkel komme im Oesophagus nicht vor, erwähnt jedoch das gelegentliche Durchbrechen von Retropharyngealabscessen bei Wirbelcaries und den „höchst seltenen Durchbruch von tuberkulösen Bronchialdrüsen oder Lungencavernen", jedoch ohne genauere Angaben oder Beobachtungen hierüber.

Aehnlich wie Rokitansky[3]) äussern sich auch Klebs, Förster, Gerhard, Cornil und Ranvier, Ziegler, Hamilton in ihren Lehrbüchern.[4])

Zenker und Ziemssen[5]) führen die Veröffentlichungen von Oppolzer, Paulicki, Chvostek, Kraus an, glauben sie aber wegen der unzureichenden und ungenauen Angaben, sowie wegen der nicht genügend als tuberkulös erwiesenen Natur der beschriebenen Geschwüre als nicht stichhaltig ansehen zu dürfen. Sie selbst berichten über zwei Fälle, deren tuberkulöse Natur sie aber mikroskopisch nicht feststellen konnten. Beide haben „trotz scharf darauf gerichteter Aufmerksamkeit" keinen weiteren Fall von Oesophagustuberkulose finden können.

---

[1]) Oppolzer, c. v. Hasselmann Diss. München 1895.

[2]) c. von Glockner Prag. med. Wochenschr. 1896 Nr. 11 bis 13.

[3]) c. von Glockner.

[4]) Ibidem.

[5]) l. c.

Einen weiteren Beweis für die Seltenheit des Vorkommens dieser Erkrankung finden wir bei Williglk[1]) (c. v. K. Zenker), der nach einer in der Prager pathologisch-anatomischen Anstalt zusammengestellten Statistik unter 1317 Fällen von auf dem Sektionstisch konstatierter Tuberkulose überhaupt nur ein einziges Mal Tuberkulose der Speiseröhre feststellte. Zwar konstatierte Sänger[2]) (c. v. K. Zenker) im Leipziger pathologisch-anatomischen Institut unter 1226 Fällen von Phthise 5 mal Tuberkulose der Speiseröhre. Da jedoch unter diese 5 Fälle die von Chvostek[3]) und Paulicki veröffentlichten gehören, so bleiben von den von Sänger gefundenen nur 3, über die ich in der Literatur leider nichts finden konnte. Wiederhofer[4]) gibt in einer Statistik über 875 tuberkulöse Kinder nur 1 Fall von Oesophagustuberkulose an.[5])

Hecker[6]) fand unter 1200 Kindersektionen 247 mal Tuberkulose, darunter aber keinen Fall von Oesophagustuberkulose.

Frerichs[7]) (c. v. Glockner) sah unter 280 Tuberkulosesektionen nur 1 mal Tuberkulose des Oesophagus.

Wenn auch in der neueren Literatur öfters Fälle von Oesophagustuberkulose beschrieben wur-

---

[1]) K. Zenker, Arch. f. klin. Med. Bd. 55.
[2]) l. c.
[3]) Chvosteck, Zeitschr. f. prakt. Heilk. 1868 Nr. 14.
[4]) c. von Hasselmann.
[5]) l. c.
[6]) Ibidem.
[7]) l. c.

den, so ist die Zahl derselben immer noch eine kleine und eine sehr geringfügige in Anbetracht der grossen Verbreitung der Tuberkulose selbst. Unwillkürlich muss dieses Faktum zu der Frage anregen, was eigentlich die Ursache dieser teilweisen Immunität des Oesophagus gegen Tuberkulosebazillen ist.

In erster Linie kommt hier in Betracht die Auskleidung der Oesophaguswandung mit einer dicken Schicht von plumpem Plattenepithel, das ihr einen mächtigen Schutz gegen das Eindringen von Bakterien gewährt, der noch dazu verstärkt wird dadurch, dass dieses Plattenepithel nur spärlich von acinösen Drüsen unterbrochen wird und relativ arm an Lymphfollikeln ist.[1]) Aus diesem Grunde spielen im Oesophagus auch Katarrhe und deren Folgezustände, ebenso anderweitige Entzündungen, die sonst eine so willkommene Gelegenheit für die Invasion von Tuberkelbazillen schaffen, keine hervorragende Rolle. Auch entzündliche Prozesse des Pharynx pflegen sich meist am Rande der Speiseröhre scharf zu begrenzen. Verständlicher noch ist diese Selbständigkeit gegenüber dem Magen, da hier die Erkrankungen auf das beim Uebergang in die Speiseröhre ziemlich scharf abgegrenzte Cylinderepithel beschränkt bleiben.

Man darf also sagen, dass das Plattenepithel, wie Zenker[2]) äussert, direkt ein mechanisches Hindernis für das Eindringen von Tuberkelbazillen bildet.

---

[1]) Kraus, Erkrgn. d. Mundh. u. Speiser. 1902.

[2]) l. c.

Diesen Satz finden wir bestätigt, wenn wir im Vergleich zur Speiseröhre das Verhalten anderer, ebenfalls mit dickem Plattenepithel überzogener Flächen in Betracht ziehen. Die lupösen und tuberkulösen Erkrankungen der äusseren Haut z. B. sind zwar häufig im Verhältnis zur Tuberkulose des Oesophagus, aber immerhin nicht häufig im Verhältnis zu den tuberkulösen Erkrankungen anderer Organe. Bedenkt man, dass der Schutz, den das dicke Plattenepithel und die Hornschicht der äusseren Haut gewähren sollen, vielfach illusorisch gemacht wird durch die zahlreichen, wenn auch noch so unbedeutenden Verletzungen, denen die Haut täglich ausgesetzt ist, und dass nicht nur diese Verletzungen ebenso viele Eingangspforten für die Tuberkelbazillen bilden, sondern auch Haarbälge, Talgdrüsen und Hautporen Gelegenheit zum Festhalten infektiöser Stoffe bieten, so erklärt sich die relative Häufigkeit der Hauttuberkulose gegenüber der des Oesophagus von selbst.

Wenn man ferner die Seltenheit der tuberkulösen Erkrankungen der Scheide, deren Schleimhaut doch mancherlei Läsionen ausgesetzt ist, in Vergleich zieht mit der Häufigkeit, mit der sich die Tuberkulose in Uterus und Ovarien etabliert, so dürfen wir den Grund hiefür wohl ebenfalls dem Schutz des Plattenepithels zuschreiben.

Auch in der Mundhöhle, wo doch die Berührung mit tuberkulösem Sputum eine sehr innige und häufige ist, jedenfalls häufiger als im Oesophagus, kommt Tuberkulose ziemlich selten zur Beobachtung. Nur an der Zunge, an welcher Ver-

letzungen in Form von Ragaden oder Abschürfungen durch scharfkantige Zähne ziemlich zahlreich sind, gehören auch tuberkulöse Geschwüre nicht zu den Seltenheiten, während solche am harten und weichen Gaumen, die weniger oft Verletzungen ausgesetzt sind, nur in einzelnen Fällen zur Beobachtung kommen.

Im Oesophagus, der vermöge seiner geschützten Lage äusseren Gewalteinflüssen kaum zugänglich ist, und bei dem Verletzungen höchstens durch verschluckte Gräten, Knochen, hartes Brot oder durch Verätzungen entstehen, dürfen wir, abgesehen von diesen Zufällen, mit einem vollkommen intakten Epithel rechnen, womit der Hauptgrund für das seltene Auftreten der Tuberkulose in der Speiseröhre gegeben ist.

Als weitere Erklärung hiefür möchte ich an dieser Stelle die von Weichselbaum angeführte nennen, nämlich dass das schnelle Hinabgleiten des tuberkulösen Sputums eine Infektion erschwere, doch ist dieses Moment meiner Ansicht nach nicht so von Bedeutung.

Wenn ich im Vorhergehenden eine Erklärung für die Seltenheit der Oesophagustuberkulose gesucht und in dem Schutz, den das intakte Epithel gibt, gefunden zu haben glaube, so ist damit — abgesehen von den Fällen der Uebertragung der Tuberkulose von anderen Organen aus — zugleich auch die pathogenetische Ursache der wenigen in der Literatur bekannten Oesophagustuberkulose-Erkrankungen — nämlich Inoculation von Tuberkelbazillen auf die Schleimhaut nach Epithelverletzung — gefunden.

Zur Bestätigung dafür führe ich aus der Literatur Zenker[1]) an, der sagt: Das Gros der Fälle von Oesophagustuberkulose ist als Inoculationstuberkulose zu betrachten, bedingt durch Verschlucken bakterienhaltigen Materials bei Zerstörung des Epithels, entweder auf mechanischem Wege, durch Aetzmittel oder durch Soorbildung. In gleichem Sinne äussert sich auch Eppinger,[2]) der von der Ansicht ausgeht, dass eine Infektion des Oesophagus[3]) von der Schleimhaut aus ohne pathologische Veränderung der letzteren nicht vorkomme und anfügt, dass die grosse Seltenheit der Oesophagustuberkulose bei der häufigen Gelegenheit zur Infektion durch verschlucktes Sputum diesen Satz vollständig rechtfertige, obwohl mehrere Fälle in der Literatur existieren, die als auf diesem Wege ohne nachweisbare vorhergegangene Veränderung der Schleimhaut entstandene Tuberkulose des Oesophagus von den betreffenden Autoren aufgefasst wurden.

Bei der Betrachtung der Casuistik der Oesophagustuberkulose möchte ich mich zunächst mit den Fällen beschäftigen, bei denen solche Verletzungen oder Schädigungen des Epithels des Oesophagus nachweisbar der tuberkulösen Erkrankung vorausgegangen sind.

Einen derartigen Fall veröffentlicht zuerst Breus (c. v. Glockner).[3])

---

[1]) l. c.

[2]) c. v. K. Zenker l. c.

[3]) l. c.

Ein 21jähriger Phthisiker trank in selbstmörderischer Absicht Kalilauge und kam 4 Wochen danach mit Schlingbeschwerden, die ihm nur die Aufnahme flüssiger Nahrung gestatteten, in Krankenhausbehandlung. — Bei der Sektion ergab sich chronische Tuberkulose der Lungen und Lymphdrüsen, frische der Leber, Milz und Nieren, ferner tuberkulöse Ulcera des Dünn- und Dickdarms. Der Oesophagus war in seiner ganzen Länge starrwandig, im mittleren und unteren Drittel stark stenosiert; im Pharynx und Oesophagus fanden sich zahlreiche Narben und Substanzverluste. Die Geschwüre, welche tief in die Muscularis eingriffen, waren deutlich tuberkulös, mit kleineren und grösseren Knötchen in Grund und Rändern; ferner fanden sich miliare Tuberkel in der Pharynxmukosa; die mediastinalen und epigastrischen Lymphdrüsen waren verkäst.

Mikroskopisch zeigten sich die Geschwüre als tuberkulös mit lymphoidem Gewebe und Riesenzellen.

Pathogenese: Infektion des durch das Aetzmittel hervorgerufenen Entzündungsprozesses und der zweifellos vorhandenen Schleimhautverletzungen mit tuberkulösem Sputum.

Ein in seiner Genese dem vorigen ähnlicher Fall wird von Eppinger[1]) (c. v. Glockner) beschrieben.

Eine 45jährige Frau kam mit Cavernenbildung in Spitalbehandlung, wo eine leichte Unwegsamkeit der Speiseröhre und Soor konstatiert wurde. Bei der Obduktion zeigte sich hochgradige

[1]) l. c.

linkseitige Lungentuberkulose mit akuten Nachschüben, Milztumor, Marasmus. Der Oesophagus war durch Soor fast vollständig obturiert, während Pharynx und Luftwege hievon schon gereinigt waren. Nach Abspülung der Soormassen war der Oesophagus vom Anfang bis zur Cardia mit stecknadelkopf- bis bohnengrossen Geschwüren besetzt, die in ihrer Umgebung weisse Pünktchen und Knötchen zeigten.

Nach Ansicht von Eppinger bildete die Sooransiedlung im Oesophagus das praedisponierende Moment für die tuberkulöse Erkrankung, indem dieselbe die Schleimhaut nicht nur auflockert, sondern auch direkt rissig macht, andererseits ein längeres Verweilen des tuberkulösen Sputums auf der Schleimhaut begünstigt.

K. Zenker[1]) beschreibt ein dem Erlanger pathologischen Institut zugesandtes stricturierendes ulceriertes Carcinom des Oesophagus. An der Grenze zwischen normaler Oesophaguswand und Krebsgewebe, das in den tieferen Schichten bis in die Muscularis reichte, fanden sich typische Tuberkel. Die in der Umgebung des Carcinoms befindlichen Lymphdrüsen waren sowohl krebsig infiltriert, als von Tuberkeln durchsetzt.

Genese: Inoculation der Tuberkelbazillen auf Krebsulcus.

Einen gleichen Fall schildert Cordua,[2]) der bei der Sektion eines 60jährigen Mannes mit Cavernen in beiden Oberlappen und teilweise verkästen anthrakotischen Bronchialdrüsen in der

[1]) l. c.

[2]) Cordua, Arb. aus d. path. Inst. Göttingen 1893.

Höhe der Bifurcation ein 10—15 cm langes, den ganzen Umfang der Oesophaguswand einnehmendes Geschwür vorfand. Die Ränder desselben waren erhaben und derb, der Grund weich und mürb, so dass man mit einer Sonde von der Mitte des Geschwürs aus weit in das perioesophagiale Bindegewebe, nicht aber in die Trachea eindringen konnte. An Stelle der vollständig zerstörten Oesophaguswand war eine weiche Geschwulstmasse vorhanden. Mikroskopische Schnitte durch den oberen Geschwürsrand und das angrenzende intakte Epithel, das perioesophagiale Bindegewebe und einen neben dem Oesophagus befindlichen bohnengrossen Lymphknoten zeigten in dem letzteren einen frischen Tuberkelherd ohne krebsige Infiltration; das perioesophageale Bindegewebe war kleinzellig infiltriert, an Stelle der nicht mehr vorhandenen Muskulatur war Krebsgewebe getreten, in welchem sich Tuberkel fanden. Cordua lässt die Möglichkeit einer Infektion vom Lymphknoten aus offen, doch sind Zenker und Kraus übereinstimmend der Ansicht, dass das Krebsgeschwür durch verschlucktes Sputum infiziert wurde.

Wir haben also hier 4 Fälle, einen von mechanischer resp. chemischer Verletzung der Schleimhaut, einen von Auflockerung und Schädigung des Epithels durch Soor und zwei von Krebsgeschwüren, so dass bei diesen das infizierende Material kein intaktes Epithel vorfand.

Wenn ich diese Fälle als Gruppe I bezeichne, so möchte ich daran als Gruppe II die häufigste Ursache der Entstehung von tuberku-

lösen Geschwüren im Oesophagus anschliessen, die Fälle, die durch Durchbruch käsiger Drüsen in den Oesophagus entstanden sind.

Hieher gehören einige Worte über Tractionsdivertikel, die ja auch daraus hervorgehen, dass käsige, vereiternde Lymphdrüsen mit der Oesophaguswand verkleben und durch diese durchbrechen. Nach Entleerung des tuberkulösen Materials kommt es aber meist zu narbigem Verschluss der Perforationsöffnung, narbiger Retraction des benachbarten Bindegewebes, wodurch die Oesophaguswand mitgezogen wird und sich eine trichterförmige Ausbuchtung, ein sogenanntes Divertikel bildet. In der Divertikelspitze, die der Durchbruchstelle der frühern Lymphdrüse entspricht, finden sich zwar meist ebenso wie in dem dahinter liegenden Narbengewebe keine Tuberkel, doch hat Schilling[1]) zwei Fälle veröffentlicht, in denen die ganzen Divertikel von der Oesophagusschleimhaut bis zur Divertikelspitze ein tuberkulöses Geschwür bildeten.

Der erste Fall betrifft einen 46jährigen Mann mit fortgeschrittener Tuberkulose der Eingeweide und der Lungen, bei dem sich als zufälliger Befund ein an der hinteren Wand des Oesophagus, kurz oberhalb der trachealen Bifurcation gelegenes Geschwür fand, das die ganze Wandung des Oesophagus durchsetzte, sich aber nur als die Mündung eines etwa 1 cm langen Divertikels darstellte.

Tuberkel fanden sich bei der mikroskopischen

[1]) Schilling, Festschr. d. ärztl. Ver. Nbg. 1902.

Untersuchung sowohl in der Submucosa, als auch in der Muscularis, namentlich aber in dem in der äusseren Muskelschicht, sowie an der Spitze des Divertikels vorhandenen Granulationsgewebe. Die Spitze des Divertikels wurde von einer anthrakotisch indurierten Drüse gebildet.

Im zweiten Fall bei einem 41jährigen, gleichfalls an vorgeschrittener Lungentuberkulose verstorbenen Mann fand Schilling 2 cm oberhalb der trachealen Bifurcation zwei nebeneinander liegende, durch eine etwa bleistiftdicke Spange getrennte Tractionsdivertikel, deren beide Höhlungen ebenfalls bis zur Schleimhaut reichende Geschwüre bildeten, deren unregelmässiger Grund mit zahlreichen Tuberkeln besetzt war. In der Submucosa fanden sich gleichfalls Tuberkel, ebenso ziemlich weit peripherwärts von dem Geschwürsrand unter der Epitheldecke, teils isoliert, teils gruppenförmig verschmolzen. Tuberkelbazillen wurden zahlreich gefunden. In der Umgebung des Tractionsdivertikels waren vielfach anthrakotische Drüsen mit centralen Erweichungsherden.

Zwar gehört der erste Fall nicht unter die Fälle, die zur Bezeichnung Oesophagustuberkulose berechtigen, da hier keine weitere Ausbreitung der tuberkulösen Infektion in der Oesophaguswand stattfand, doch ist der zweite Fall, bei dem rings um die Divertikelmündung unter dem Oesophagusepithel Tuberkel gefunden wurden, entschieden zu den tuberkulösen Geschwüren zu rechnen.

Von den früher schon bekannten Fällen von Oesophagustuberkulose, verursacht durch Durchbruch käsiger Drüsen, ist der älteste veröffent-

lichte der von Spillmann.[1]) Dieser fand bei der Sektion einer männlichen Leiche neben tuberkulöser Pleuritis und Tuberkulose der Bronchialdrüsen ein von ihm als tuberkulös angesprochenes Geschwür in der Mitte des Oesophagus, das im Centrum eine kleine Perforationsöffnung hatte, die mit dem linken Bronchus in Verbindung stand.

Genese: Gleichzeitiger Durchbruch einer verkästen Bronchialdrüse sowohl nach dem Oesophagus, als nach dem Bronchus, wie auch Hasselmann bereits erwähnt.

Einen ähnlichen Fall schildert Weichselbaum.[2]) Er konstatierte bei der Sektion einer 36jährigen Frau neben Tuberkulose beider Lungen, der Schilddrüse, der Supraclavicular- und Mediastinaldrüsen, des Kehlkopfs, der Bronchien und des Ileums eine Perforationsöffnung in der Trachea und 8 nahezu hirsekorngrosse Perforationsöffnungen in der Speiseröhre, die mit den zwischen Trachea und Speiseröhre gelegenen Lymphknoten kommunizierten. Oberhalb dieser Perforationsöffnungen waren Mucosa und Submucosa des Oesophagus mit zahlreichen Knötchen verschiedener Grösse durchsetzt, deren grössere teilweise verkäst und die Schleimhaut darüber ulceriert war.

Einen weiteren Fall bringt Beck,[3]) der bei einem 45jährigen Mann mit Miliartuberkulose tuberkulöse Pleuritis, Tuberkulose beider Lungen

---

[1]) c. von Glockner.

[2]) Weichselbaum, Wiener med. Wochenschr. 1884 Bd. 34 6 u. 7.

[3]) Beck, Prager med. Wochenschr. 1884 Bd. 9.

mit Cavernenbildung, Tuberkulose der Bronchien und Mediastinaldrüsen, tuberkulöse Basilarmeningitis und einen Solitärtuberkel des Kleinhirns, tuberkulöse Geschwüre im Larynx, der Trachea und den Bronchien vorfand. Im Oesophagus zwischen oberem und mittlerem Drittel sass an der vorderen Wand ein ovales Geschwür mit stellenweise unterminierten zackigen Rändern und käsig bröckligem Grunde. In der Umgebung des Geschwürs waren in der Mucosa feine Knötchen, sowie grössere und kleinere Substanzverluste. Der Lage des Geschwüres entsprechend, war zwischen Oesophagus und Trachea ein Drüsenpacket von central erweichten Lymphknoten vorhanden.

Bazillen wurden in beiden Fällen nachgewiesen.

Orth[1]) führt 2 Beobachtungen von oberflächlichen Geschwüren an, welche im Oesophagus in der Höhe der Bifurcation sassen und in deren Umgebung sich unter intaktem Epithel Tuberkel fanden. In beiden waren die Geschwüre durch Perforation käsiger Lymphknoten entstanden.

Bazillen wurden beidemale nachgewiesen.

Auch Zenker[2]) berichtet 2 Fälle von Oesophagusgeschwüren nach Drüsendurchbruch.

Der erste Fall ist der eines jungen Phthisikers mit Lungentuberkulose und Cavernenbildung, Tuberkulose des Larynx, der Trachea und der Epiglottis, sowie mit zahlreichen tuberkulösen Geschwüren im Dünn- und Dickdarm und einem solchen im Oesophagus. In der Höhe der Bifurca-

[1]) Orth, Lehrb. d. path. Anat. 1887.

[2]) l. c.

tion war durch Vorwölbung einer einmarkstückgrossen Partie der Oesophaguswand, auf deren Höhe sich ein kleiner Substanzverlust mit gelblichem Grunde und flachen Rändern zeigte, eine Stenose entstanden. Die Submucosa, Muscularis und das perioesophageale Bindegewebe waren käsig infiltriert. Nach oben und unten hatten sich die Knötchen weiter in der Submucosa ausgebreitet. Fest mit der Stelle verwachsen war ein Packet verkäster peribronchialer Lymphdrüsen.

Tuberkelbazillen konnten in grosser Menge nachgewiesen werden. Die Infektion hatte hier wohl von den Drüsen auf das perioesophageale Bindegewebe übergegriffen und sich dann als selbständiger Prozess in der Wand der Speiseröhre entwickelt. Der Durchbruch der verkästen Drüsen wäre bei längerer Krankheitsdauer zweifellos erfolgt.

Im zweiten Fall ergab die Sektion der Leiche einer 45jährigen Frau Lungentuberkulose, doppelseitige Pleuritis, tuberkulöse Peritonitis, Tuberkulose der peribronchialen Drüsen. 3 cm oberhalb der Bifurcation fanden sich im Oesophagus 3 schrotkorngrosse, eng beisammen stehende Perforationsöffnungen, die auf Druck gelbliche Massen entleerten und in peribroncheale Lymphdrüsen führten. In der Umgebung der Perforation war die Schleimhaut käsig infiltriert. Die Untersuchung auf Bazillen war überall positiv. Kehlkopf, Trachea und Bronchien waren frei von Tuberkulose.

Hieher gehört noch ein Fall, den Grune-

wald[1]) in einer Dissertation mitteilt. Bei der Sektion einer 59jährigen Frau mit chronischer Tuberkulose beider Lungen, beiderseitiger tuberkulöser Pleuritis zeigte sich in der Trachea ein vom 9. bis 12. Ringknorpel verlaufendes, kreisrundes Geschwür mit unterminierten Rändern. Im Grund desselben ist der Knorpel arrodiert. Vermittels eines kleinen, unter der Schleimhaut verlaufenden Fistelganges hängt dasselbe mit einem im Lungenhilus gelegenen haselnussgrossen Hohlraum zusammen, der eine geringe Menge serös eitriger Flüssigkeit enthält. $1^1/_2$ cm oberhalb des linken Sternoclavicularköpfchens findet sich ein ca. einmarkstückgrosses Geschwür mit einem in die Tiefe führenden Fistelgang. Im Oesophagus, 6 cm unterhalb des Oesophaguseingangs ein 3 cm langes, flaches Geschwür, in dessen oberem Drittel sich eine rundliche, ca. bleistiftdicke Oeffnung befand. Diese Oeffnung führte in einen Fistelgang, der dicht über dem linken Sternoclaviculargelenk mit einer zweiten Oeffnung nach aussen mündete. Auf dem Geschwürsgrund im Oesophagus waren Tuberkel, ebenso in einiger Entfernung von dem Geschwür sowohl in der Submucosa, als auch in der Muscularis.

Bezüglich der Genese haben wir es hier jedenfalls mit einem Drüsenabscess zu thun, der einerseits zu einer Perforation des Oesophagus und später durch Eitersenkung zu einer Fistelöffnung nach aussen führte.

---

[1]) Grunewald, Diss. Wrzbg. 1880.

Vielleicht wäre hier noch ein Fall, den Schafft[1]) bespricht, zu erwähnen.

Ein 4jähriger Knabe hatte Lungentuberkulose mit Cavernenbildung, ausgedehnte Tuberkulose der peritonealen Lymphdrüsen, tuberkulöse Peritonitis und Pleuritis, Tuberkulose der Milz. In der Höhe der Bifurcation der Trachea bestand im Oesophagus ein Geschwür, das in eine zerfallene Lymphdrüse führte. Weitere Veränderungen zeigten sich in der Oesophagusschleimhaut nicht, doch bemerkt Schafft bei Besprechung der Pathogenese, dass die Perforation ihrer ganzen Beschaffenheit nach erst ein bis zwei Tage alt gewesen sein könne.

Bei den in dieser Gruppe aufgeführten Fällen ist die Pathogenese eine sehr einfache — in 7 Fällen Perforation des Oesophagus, in 2 Fällen Geschwüre, deren Grund erweichte Drüsenpackete bilden, und 1 Fall von Divertikelgeschwür, das schon seiner Natur nach auf Drüsendurchbruch zurückzuführen ist.

Wir kommen nun zu Gruppe III, Fälle, in denen die Oesophagustuberkulose als continuierlich fortschreitende Erkrankung von Rachen und Pharynx aus aufzufassen ist.

Eine hieher gehörige Beobachtung stammt von Beck.[2])

Bei der Sektion eines 54jährigen Mannes, der mit hochgradigen Schlingbeschwerden ins Spital

---

[1]) Schafft, Reinhard, Diss. Mchn. 1902: Ein Beitrag zur Casuistik der Oesophagus-Perforation.

[2]) l. c.

gekommen war, bestand chronische Tuberkulose in beiden Lungenspitzen, tuberkulöse Geschwüre, die den grössten Teil der Schleimhaut des Larynx, der Epiglottis, des Pharynx und des Zungengrundes bedeckten und von hier auf den obersten Abschnitt des Oesophagus übergingen, der von einer ringförmigen, bis 6,5 cm unter die Incisura intararytaenoidea hinabreichenden Ulceration eingenommen wurde. Die Ränder des Ulcus waren eleviert und der Grund von grauen Knötchen durchsetzt. Das Geschwür reichte teilweise bis auf die Muscularis und war in seiner Basis von fester, narbenähnlicher Beschaffenheit. Vom Geschwür nach abwärts fanden sich der ganzen Länge nach unter intaktem Epithel zahlreiche graue und weisse Knötchen, die sich als miliare Tuberkel erwiesen.

Der Nachweis der Tuberkelbazillen gelang überall.

Birch-Hirschfeld[1]) beschreibt einen Fall eigener Beobachtung, bei welchem er neben Lungentuberkulose zahlreiche tuberkulöse Ulcera in Larynx, Pharynx und oberem Drittel des Oesophagus fand.

Auch Orth[2]) erwähnt einen Fall, wo die Oesophaguserkrankung gleichfalls von tuberkulöser Ulceration in der Rachenhöhle ausgegangen war.

Hieher zählt wohl noch der von Frerich's[3]) geschilderte Fall.

Ein 8jähriges Kind mit käsigen Herden in den Lungen, tuberkulösen Geschwüren in Pharynx und

---

[1]) c. von Glockner.

[2]) l. c.

[3]) l. c.

Intestinum, sowie Käseherden in den Nieren zeigte im unteren Drittel des Oesophagus mehrere exquisit tuberkulöse Ulcera mit graugelbem, mit käsigem Detritus erfülltem Grunde. An der Peripherie der Geschwüre waren in der intakten Mucosa deutliche Tuberkelknötchen.

Hier ist allerdings das Uebergreifen des tuberkulösen Prozesses vom Pharynx aus nicht so klar wie in den anderen Fällen, doch kann wohl in Ermangelung eines anderen genetischen Grundes auch die Entstehung der tuberkulösen Geschwüre im unteren Drittel des Oesophagus auf die Fortleitung der Tuberkulose vom Pharynx auf dem Wege der Lymph- und Saftspalten mit einiger Berechtigung angenommen werden.

Ein weiterer Fall, der den Anlass zu dieser Arbeit gab, ist der am 29. VI. 1903 im pathologischen Institut in München zur Sektion gelangte, seciert von Dr. Oberndorfer.

Sektionsprotokoll:[1])

31jähriger Mann, ziemlich gross, sehr stark abgemagert, mit sehr schmalem, langem Thorax. Totenstarre grösstenteils gelöst, Totenflecke spärlich. Linke untere Extremität in der ganzen Ausdehnung ödematös.

Bei Eröffnung des Abdomens quillt aus demselben ca. $^3/_4$ l seröse Flüssigkeit, die mit Flocken untermischt ist. Serosa des Darms mit frisch fibrinösen Auflagerungen bedeckt, das grosse Netz und die Serosa mit einer Anzahl leicht pro-

[1]) Sektions-Journal des pathol. Instituts Nr. 488 1903.

minierender grauer Knötchen bedeckt; zum Teil beginnen das Netz und die Darmschlingen zu verkleben. Leber überragt den Rippenbogen um Fingerbreite. Zwerchfellstand rechts unterer Rand der 5. Rippe, links oberer Rand der 6. Rippe. Im Herzbeutel eine geringe Menge leicht getrübter Flüssigkeit. Linke Lunge an der Spitze etwas verwachsen, linke Pleurahöhle fast vollständig leer. Rechte Lunge in ihrer ganzen Ausdehnung mit der Brustwand verwachsen und nur schwer ablösbar.

Ductus thoracicus vollständig frei.

Pharynx und Oesophagus ziemlich weit; bereits im Pharynx beginnend und über die ganze Länge des Oesophagus ausgedehnt finden sich zahlreiche hirse- bis erbsenkorngrosse Substanzverluste, die meistens ein weisses Centrum und um dasselbe einen rötlichen Ring zeigen, welcher von einem weissen Rande umgeben ist. Der mittlere Teil des Oesophagus ist ziemlich frei, in der Nähe der Cardia beginnen diese Einlagerungen wieder..

Bei Eröffnung des Larynx konstatiert man an der hinteren Commissur an der Basis der Aryknorpel zwei ungefähr linsengrosse, tiefgreifende Substanzverluste, die bis auf den Knorpel gehen. Die umgebende Schleimhaut ist ödematös geschwollen und von zahlreichen grauen Knötchen bedeckt, dazwischen kleine Substanzverluste.

Die ganze Trachea in eine ulceröse Fläche umgewandelt, die noch dazwischen erhaltene Schleimhaut ist gerötet.

Rechte Lunge ist um das dreifache vergrössert. Pleura mit dicken Auflagerungen be-

deckt. Der ganze Oberlappen ist in seinem obern und vordern Teil in eine faustgrosse Caverne umgewandelt, die über ein Quart schmierigen Eiter enthält. Die Innenwand der Caverne ist zerklüftet, von dicken, unregelmässigen Strängen durchzogen und mit schmierigen Massen bedeckt, der übrige Teil der Lunge noch von einer Menge kleiner Cavernen durchsetzt. Im Gewebe eine Unzahl kleiner, gelber, zum Teil konfluierender Einlagerungen.

Unterlappen vergrössert, fast vollständig luftleer, durchsetzt von bronchopneumonischen Knötchen, die zum Teil in cavernöse Einschmelzungsherde münden.

Linke Lunge kleiner und leichter als die rechte, an ihrer Spitze stark induriert, in eine von Käse- und Kalkherden durchsetzte Masse umgewandelt. Der übrige Teil grösstenteils von kleinen, gelblichen, konfluierenden, bronchopneumonischen Herden durchsetzt. Luftgehalt noch ziemlich erhalten. Blutgehalt reichlich, Saftgehalt kaum vermehrt.

Die peribronchialen Lymphdrüsen in graue Knoten umgewandelt, die zum Teil vollständig verkäst sind. Schleimhaut der Bronchien gerötet, mit massenhaften, gelblichen Knötchen, zum Teil oberflächliche Ulcerationen.

Herz ziemlich klein, subepicardiales Fettgewebe schwach entwickelt. Coronargefässe geschlängelt, längs der Coronargefässe eben sichtbare graue Knötchen unter dem Epicard in grosser Anzahl. Rechter Vorhof und Vena cava sup. ohne Befund. Muskulatur sehr gering entwickelt,

Einlagerungen fehlen. Rechter Ventrikel sehr klein, Endocard glatt und glänzend. Muskulatur ziemlich konsistent, mässig entwickelt, Klappenapparat intakt.

Linker Vorhof ohne Befund. Linker Ventrikel klein, ziemlich kräftige Muskulatur. Endocard und Klappen ohne Befund. Aortenintima glatt. Vena cava inf. bis in die Höhe der Nierenvenen obliteriert. Thrombose, die sich fortsetzt bis in die Vena femoral. Thrombus ziemlich stark adhaerent, lässt sich kaum abziehen.

Milz sehr stark vergrössert, in dicke Pseudomembranen eingebettet, in der Kapsel zahlreiche kleine Knötchen eingebettet. Grösse $16 : 9^1/_2 : 4$. Gewebe ziemlich stark glänzend. Gerüst sehr deutlich, etwas vermehrt. Blutgehalt sehr gering, Follikel nicht sichtbar, Farbe blassbraun, Einlagerungen fehlen.

Im Dünndarm eine grosse Anzahl kaum erbsengrosser, ziemlich oberflächlicher Ulcerationen.

Im Dickdarm spärliche, aber zum Teil tiefer greifende, mit überhängenden Rändern versehene Ulcerationen.

Magen mit ziemlich stark gefalteter Schleimhaut, deutliche Verengerung des Pylorus. An der Cardia die schon beschriebenen Ulcerationen der Schleimhaut.

Leber sehr gross, periportale Lymphdrüsen stark vergrössert, in käsige Packete umgewandelt. Leberfläche mit fibrösen und fibrinösen Auflagerungen bedeckt, Knötchen eingelagert, Gallenblase stark verwachsen.

Gewebe mit deutlicher Zeichnng. In derselben eingesprengt sind kleine, gelbliche Knötchen mit kleinen Oeffnungen in den käsigen Herden.

In der Gallenblase 1 Esslöffel gelbe Galle. Retroperitoneale Lymphdrüsen ebenfalls stark vergrössert und vollständig in verkäste Massen umgewandelt.

Prostata ohne Befund. Blaseninnenfläche normal. Ureterenmündung ohne Veränderung.

Beide Nieren von ziemlich gleicher Grösse, Capsula fibrosa leicht abziehbar, Oberfläche glatt, glänzend. Zeichnung deutlich, Markkegel etwas dunkler als die Rinde. Die linke Niere mit etwas verbreiteter Rinde, die ziemlich hyperaemisch ist, sonst ohne weiteren Befund.

Nierenbecken intakt.

Anatomische Diagnose:

Ausgedehnte Tuberkulose, besonders der rechten Lunge, Cavernenbildung an der Spitze, indurierte Tuberkulose der linken Lunge, frische Miliartuberkulose in der Brust- und Bauchhöhle und Bauchfell, ulcerierende Tuberkulose des Larynx und des Oesophagus, des Dünn- und Dickdarms, Thrombose der Vena cava, Milztumor, Nephritis.

Demnach haben wir, wie aus dem Sektionsprotokoll hervorgeht, eine ausgedehnte tuberculöse Ulcerierung der Trachea, bis auf den Knorpel gehende Ulcera im Larynx

mit Verbreitung der Tuberkel in der Umgebung derselben, sodann, wie aus beiliegender Zeichnung zu ersehen ist, ebenfalls tuberkulöse Ulcera, die von der pars laryngea pharyngis und dem Recessus piriformis auf den Oesophagus übergehen und hier in dessen oberstem Teile an der vorderen Wand so dicht beisammen stehen und teilweise konfluieren, dass sie fast eine ulcerierte Fläche von Zweimarkstückgrösse bilden. Von da nehmen die Geschwüre, wie bereits erwähnt, ab an Zahl, lassen die Mitte des Oesophagus ziemlich frei, um sich erst wieder in der Nähe der Cardia zu mehren.

Bezüglich der Genese besteht nicht der geringste Zweifel, dass die tuberkulöse Infektion von dem Larynx auf den Pharynx und von da auf den Oesophagus übergegangen ist.

Dieselbe genetische Entstehung der Oesophagustuberkulose ist auch den übrigen 4 Fällen dieser Gruppe gemeinsam.

Hieran anschliessend will ich nur der Vollständigkeit halber über 3 von Penzoldt geschilderte Fälle von Durchbruch praevertebraler Abscesse, ausgehend von Wirbelcaries, berichten, die aber eigentlich nicht hieher gehören, weil bei keinem derselben von der Perforationsöffnung eine tuberkulöse Erkrankung des Oesophagus ausging.

Im ersten Fall, der mit Lungen- und Darmtuberkulose kompliziert war, ging der perforierende Abscess von der Halswirbelsäule aus.

Im zweiten Fall, bei dem von anderweitiger Tuberkulose nichts erwähnt ist, bildete der

1. bis 4. Brustwirbel den Ausgangspunkt des Abscesses, ebenso

im dritten Fall, bei dem wieder Lungentuberkulose vorhanden war. Hier konnte die Oesophagusperforation schon im Leben diagnostiziert werden, da eine Entleerung blutig-eitriger Massen aus der Speiseröhre stattfand. Doch bestand auch in diesem Fall keine eigentliche Oesophagustuberkulose.

Kraus[1]) berichtet noch von einem von Mazotti beobachteten Fall von Durchbruch einer Lungencaverne in den Oesophagus, der jedoch mikroskopisch nicht bekräftigt ist, und über den ich auch in der Literatur nichts näheres finden konnte.

Die pathogenetisch seltenste Erscheinung von Oesophagustuberkulose bilden die Fälle, die auf haematogenem Wege als Teilerscheinung der allgemeinen disseminierten Tuberkulose, Miliartuberkulose, auftreten. Die Beobachtungen hierüber sind sehr spärlich, und die Literatur weist überhaupt nur 2 Fälle auf, bei denen eine haematogene Infektion angenommen werden darf.

Es ist dies ein von Mazotti[2]) beschriebener Fall und betrifft einen 10jährigen Knaben mit Miliartuberkulose, bei dem im untersten Teil des Oesophagus einige sehr kleine, seichte Geschwüre und zwischen ihnen weissgraue Knötchen in der Mucosa gefunden wurden.

Mikroskopisch stellten sich die Knötchen als

---

[1]) l. c.

[2]) c. von Glockner.

Miliartuberkel dar. Tuberkelbazillen konnten nachgewiesen werden.

Eine zweite sehr interessante Mitteilung verdanken wir Glockner.[1])

Ein 47jähriger Weber wurde im November 1894 wegen einer Psychose in die deutsche psychiatrische Klinik in Prag gebracht. Während seines dortigen Aufenthalts entwickelte sich bei ihm hallucinatorische Paranoia. Neben dieser speziellen Erkrankung zeigte sich leichtes Lungenemphysem, Arteriosclerose und Vergrösserung der Leber. Im Anfang des Jahres 1895 trat ein unregelmässiges, einige Tage andauerndes Fieber auf, welches sich im Juli wiederholte. Gleichzeitig zeigten sich Erscheinungen einer diffusen Bronchitis. Im Oktober trat der Exitus ein.

Bei der Sektion fand sich chronische Tuberkulose beider Lungenspitzen, chronische tuberkulöse Pleuritis rechts und frische Pleuritis links, Tuberkulose der peribronchialen Drüsen, des Oesophagus, der Leber, Milz und Nieren, beginnendes Carcinom des Magens, Larynx und der Trachea. Pharynx und Zunge boten keinerlei Veränderungen, auch die Schleimhaut des Oesophagus war mit vollständg intaktem Epithel überzogen. Beim Aufschneiden des Oesophagus bemerkte Glockner in der Mitte desselben eine ringförmige Verdickung der Wand in der Weise, dass die nach vorn gelegene Partie derselben etwa 1 mm, die nach hinten gelegenen Partien 6 mm in ihrer grössten Dicke massen. Die Muscularis war

[1]) l. c.

an dieser Stelle käsig infiltriert, Mucosa, sowie Submucosa frei von Tuberkelknötchen, dagegen waren zahlreiche solche in der Muscularis. Beim Abpräparieren des perioesophagealen Bindegewebes traf Glockner auf weissliche, von knötchenförmigen Auftreibungen in der Grösse eines Hirsekorns unterbrochene Stränge, die nach Lymphdrüsen hinzogen und offenbar tuberkulös infiltrierte vasa afferentia von Lymphdrüsen waren. Ueber der Verdickung der Oesophaguswand fand er käsig infiltrierte Drüsenpackete, die mit dem perioesophagealen Bindegewebe jedoch nicht stärker verwachsen waren. In den Käseherden der Muscularis wurden Tuberkelbazillen in Menge gefunden.

Was die Genese betrifft, so hält Glockner Infektion von der Schleimhaut aus für ausgeschlossen, ebenso Infektion von den Lymphdrüsen aus, da der Lymphstrom in umgekehrter Richtung fliesst. Es bleibt also nur die Annahme hämatogener Infektion, die unterstützt wird dadurch, dass nebenbei hämatogene Infektion der Leber, Milz und Nieren bestand und das ganze Krankheitsbild das einer desseminierten Tuberkulose bot.

Die bis jetzt geschilderten Fälle von Oesophagustuberkulose haben alle das Gemeinsame, dass die Art und Weise der Entstehung der Infektion klar zu Tage liegt. Nun existieren aber in der Literatur noch 6 Fälle, die bezüglich ihrer Pathogenese dunkler sind, da es sich um Oesophagustuberkulose ohne nachweisbar vorhergehende Schädigung des Epithels handelt und auch die in den anderen Gruppen

geltend gemachten genetischen Gesichtspunkte nicht anwendbar sind.

Mazotti[1]) beschreibt 2 derartige Fälle.

Ein 39jähriger Mann mit chronischer Tuberkulose beider Lungen, Cavernen in den Oberlappen und tuberkulösen Darmgeschwüren hatte im unteren Abschnitt des Oesophagus mehrfache, zum Teil ulcerierte flache Erhabenheiten.

Tuberkelbazillen konnten mikroskopisch nachgewiesen werden.

Im zweiten Fall bei einer 37jährigen Frau lautete die Leichendiagnose auf Phthis. pulm. chron. Ulcera tuberc. intestini, tuberc. hepatis. Im obersten Abschnitt des Oesophagus bestand eine weissliche Verdickung der Mucosa in der Ausdehnung eines 2 Centesimestückes mit kleinen, grauen Knötchen.

Tuberkelbazillen konnten in demselben nachgewiesen werden.

In beiden Fällen glaubt Mazotti, dass sie durch Infektion von der Mucosa aus zu erklären waren.

Eine weitere Beobachtung stammt von Flexner.[2])

Bei einer 33jährigen Frau, die mit linkseitiger, exsudativer Pleuritis resp. Pyopneumothorax zuging, fand sich nach vorgenommener Rippenresektion in der Pleurahöhle Luft und übelriechender, schmutziger Eiter. Das Sputum war bazillenhaltig. Gelegentlich der Irrigation der Pleurahöhle wur-

---

[1]) c. von Glockner.

[2]) c. von Glockner.

den mit der Spülflüssigkeit Speisebestandteile zu Tage gefördert. Nach dem 3 Wochen später erfolgten Exitus letalis ergab die Sektion chronische Tuberkulose der Lungen, sowie der cervicalen und peribronchialen Drüsen, tuberkulöse Pleuritis, Pyopneumothorax, Pleuragangrän und frische Darmtuberkulose. Der Oesophagus lag auf eine Strecke von 4,5 cm frei in der linken Pleurahöhle; 2,5 cm über der Höhe des Abgangs der Carotis com. sinistra befand sich ein perforiertes, tuberkulöses Geschwür des Oesophagus. Im Oesophagus selbst, an dessen vorderer Wand etwas nach links von der Mittellinie waren 2 je 7,5 : 4 mm grosse Ulcera; das eine reichte bis auf die Muscularis, das andere hatte den Oesophagus perforiert und kommunizierte mittels der Perforationsöffnung mit der linken Pleurahöhle. Ränder und Grund des Geschwürs waren glatt. Larynx und Pharynx waren frei von Tuberkulose.

Mikroskopisch zeigte sich das nicht perforierte Geschwür als in seinem Centrum bis zur Muscularis reichend, während die Ränder sich in der Mucosa befanden. Das Geschwür hatte an den Rändern die Schleimhaut unterminiert, so dass an denselben eine aus Mucosa und Submucosa hergestellte Schicht, welche an ihrer unteren Fläche von neugebildetem Epithel überzogen erschien, über der Ulceration gelegen war. In dieser Schichte und in dem Geschwürsgrund fanden sich ausgesprochene, noch nicht verkäste Tuberkelherde, ebenso in der Muscularis vereinzelte Tuberkel. Die mikroskopische Untersuchung des perforierten Ulcus zeigte am Rande Tuberkelentwick-

lung, in der Submucosa und Muscularis, hauptsächlich jedoch in der ersteren.

Tuberkelbazillen liessen sich in mässiger Menge nachweisen.

Wenn auch in diesem Fall bei dem Freiliegen des Oesophagus das denselben umgebende perioesophageale Bindegewebe mit allen darin enthaltenen Drüsen jedenfalls eitrig eingeschmolzen war, und der Verdacht, dass die Perforation des Oesophagus durch einmaligen Durchbruch einer verkästen Drüse entstanden sein könnte, nicht ganz von der Hand zu weisen ist, so spricht doch der Umstand, dass sich in den Rändern des perforierten Ulcus die Tuberkel in der Submucosa in grösserer Anzahl als in der Mucosa finden, für die von Flexner vertretene Auffassung, dass die Infektion von der Schleimhaut her erfolgt ist.

Ein von Fränkel beschriebener Fall betrifft einen 33jährigen, im Sommer 1895 an Lungen- und Darmtuberkulose verstorbenen Mann, dessen Oesophagus nahezu in seiner ganzen Länge besetzt war mit einer grossen Anzahl hanfkorngrosser, kugliger, gelblicher Knötchen, von denen einzelne oberflächlich zerfallen, andere von einer glatten Mucosa bekleidet waren. Daneben fanden sich kleine Herde mit zackigen, zerfressenen Rändern und unebenem Grunde und endlich kreisrunde, scharf geränderte, mit absolut glattem Grunde versehene, bis 3 mm im Durchmesser haltende Substanzverluste.

Mikroskopisch erwiesen sich die Tuberkelknötchen zum Teil in centralem Zerfall begriffen, mit nur wenig Bazillen. Kehlkopf, Trachea und

peritracheale Lymphdrüsen waren vollkommen frei.

Bezüglich der Genese lässt es Fränkel unentschieden, ob es sich um Inoculation von der Innenfläche oder um haematogene Infektion gehandelt habe, neigt aber selbst der ersteren Ansicht zu. Für die haematogene Infektion findet sich auch gar kein Anhaltspunkt, denn einerseits sind die Tuberkel in der Mucosa und nicht in der Muscularis etabliert, wie es bei haematogener Infektion doch anzunehmen wäre, andererseits ist auch sonst im Körper kein Vorkommen von miliarer Tuberkulose zu finden.

Hasselmann[1]) secierte im Nürnberger Kinderspital ein ½jähriges Kind mit rechtseitiger tuberkulöser Pleuritis, vorgeschrittener beiderseitiger Lungentuberkulose, Tuberkulose der Bifurcations- und Bronchialdrüsen, sowie Darmtuberkulose. Im unteren Teil der Speiseröhre sassen 2 ovale, 7—8 mm lange, ziemlich tief gehende Geschwüre; ein gleiches, etwas kleineres war dicht über dem Mageneingang gelegen. Eine Verwachsung oder Verlötung mit der Trachea oder einer Lymphdrüse konnte nicht nachgewiesen werden. Mikroskopisch erwiesen sich die Geschwüre als unzweifelhaft tuberkulös.

Hier bleibt als Erklärung bei dem Fehlen jeglicher Verwachsung der Oesophaguswand mit einer Drüse ebenfalls nur die Annahme einer Infektion von der Schleimhaut aus übrig. Nur kommt als begünstigendes Moment der Umstand

[1]) l. c.

in Betracht, dass das tuberkulöse Sputum bei dem Unvermögen kleiner Kinder, es auszuwerfen, jedenfalls ganz verschluckt wurde.

Noch ein von Kraus nicht erwähnter Fall kommt hinzu und zwar ein von K. Zenker secierter, aus der Praxis von Bauer-Nürnberg stammender, über welchen Bauer[1]) 1894 auf der ersten Versammlung süddeutscher Laryngologen in Heidelberg berichtete.

Ein 38jähriger Mann, der seit vielen Jahren an Lungentuberkulose litt, kam Anfang 1894 in Spitalbehandlung mit Schluckbeschwerden und immer heftiger werdenden, nach beiden Ohren hin ausstrahlenden Schmerzen. Die Halsdrüsen waren teilweise geschwollen. Bei der Sondenuntersuchung der Speiseröhre mit einer mittelstarken Sonde stiess dieselbe 25 cm hinter der Zahnreihe auf ein unüberwindliches Hindernis und löste starke Schmerzen aus. Ein daraufhin eingeführter Schlundstösser, dessen Schwämmchen mit 10proc. Cocaïnlösung getränkt war, passierte nach einigem Verweilen an derselben Stelle leicht und, ohne Schmerz zu verursachen, die Verengerung und konnte im Oesophagus hin und her bewegt werden. Da nach den anamnestischen Angaben eine Narbenstriktur durch Verätzung oder Lues ausgeschlossen erschien, so kam nur eine Neubildung oder ein tuberkulöses Geschwür in Betracht. Die Wahrscheinlichkeitsdiagnose wurde auf tuberkulöse Striktur gestellt, da für eine Neubildung der Sitz zu hoch war. Nach 4 Wochen Exitus letalis.

[1]) Bauer, Münch. med. Wochenschr. 1894. 26.

Bei der Sektion fand sich beiderseitig vorgeschrittene Lungentuberkulose, mit zahlreichen grösseren und kleineren Cavernen. Kehlkopf und Luftröhre ohne Geschwür und ohne Tuberkel, die perioesophagealen Drüsen, sowie eine Bifurcationsdrüse vergrössert. Bei Eröffnung des Oesophagus zeigte sich ein circuläres Geschwür, das an der hinteren Wand des Oesophagus ca. 1 cm, an der vorderen, dem membranösen Teil der Trachea anliegenden Wand 4 cm lang war. Der Grund dieses Geschwüres ist graurötlich, mit kleinen, gelblichen Flecken besetzt und wird von der vom Epithel entblössten, stark verdickten und von Granulationen durchsetzten Schleimhaut gebildet. Die Muskelschicht ist in der Tiefe intakt; die Geschwürsfläche ist ringsum begrenzt von der am oberen Rand etwa 1 cm, am unteren Rand etwa 2 cm weit infiltrierten Schleimhaut, deren Oberfläche bald glatt, bald warzig aussieht und in der sich wieder nur kleine, meist oberflächliche Defekte befinden. Die ganze, das Geschwür umgebende Schleimhautpartie fühlt sich sehr hart an und ist besonders am Rande des Geschwürs förmlich wallartig verdickt, trübe weisslich und etwas unterminiert.

Die ganze in der oben beschriebenen Weise veränderte Schleimhautpartie nimmt eine 6—7 cm lange Strecke ein. Im Geschwür, sowohl in den Tuberkeln, als auch in den Granulationen finden sich massenhaft Tuberkelbacillen. Eine unterhalb dieses Geschwürs an der vorderen Wand des Oesophagus sich befindende, bohnengrosse Beule, die dünnflüssigen Eiter entleerte, erwies

sich ebenfalls als erweichter tuberkulöser Herd, der sich in der Schleimhaut zwischen Schleimdrüsen und Epithel gebildet hatte.

Hier ist, ebenso wie in den übrigen Fällen, Infektion von der Schleimhaut aus anzunehmen, so dass diese 6 Fälle thatsächlich den Charakter einer selbständigen tuberkulösen Erkrankung des Oesophagus (allerdings neben schwerer anderweitiger Tuberkulose) zu behaupten und die von Zenker verfochtene Theorie von der Weiterverbreitung der Tuberkulose durch Inoculation zu widerlegen scheinen.

Gegen diese Beobachtung ist jedoch immerhin der Einwand möglich, dass es sich um makroskopisch nicht nachweisbare, vielleicht ganz geringfügige Continuitätstrennung des Epithels oder um eine sonstige Aenderung der physikalischen Beschaffenheit desselben gehandelt habe.

Immerhin aber ist in allen 6 Fällen schwere Tuberkulose anderer Organe nachgewiesen, so dass selbst — ein intaktes Epithel vorausgesetzt — das Moment der Disposition durch allgemeine Schwächung der Organe bestehen bleibt.

Zum Schluss will ich noch eine kurze tabellarische Uebersicht über das in vorstehender Arbeit verwendete Material geben. Es sind 27 Fälle, die nach ihrer Genese, Kraus folgend, in 5 Gruppen eingeteilt wurden.

Gruppe	Zahl der Fälle	Pathogenese	Geschlecht		
			männl.	weibl.	unbekannt
I	4	Inoc. auf nachweisbar vorausgegangene Epithelverluste	2	1	1
II	10	Oesophag. Tuberk. nach Drüsendurchbruch	5	3	2
III	5	Continuierl. Fortschreiten der Tuberk. v. Lar. u. Phar. .	2	—	3
IV	2	Hämatogene Infektion . . .	2	—	—
V	6	Inocul. bei intaktem Epithel	4	2	—
	27	Summa	15	6	6

Dem Alter nach verteilen sich die Fälle in folgender Weise:

Alter	1—15 J.	16—30 J.	31—45 J.	46—60 J.	unbekannt
Zahl der Fälle	4	2	11	4	6

An Häufigkeit steht Gruppe II obenan, ihr folgen Gruppe V, III, I und IV.

Die Fälle von Durchbruch praevertebraler Abscesse, sowie einen Fall von Durchbruch einer Lungencaverne in die Speiseröhre, die Kraus in zwei weiteren Gruppen unterbringt, habe ich in der Zusammenstellung der Fälle von Oesophagustuberkulose weggelassen, die ersteren deshalb, weil sich daran anschliessend überhaupt keine Tuberkulose in der Speiseröhrenwandung ausbreitete, den letzteren deshalb, weil bei ihm kein mikroskopischer Nachweis der tuberkulösen Natur erbracht wurde.

Was das Geschlecht anbelangt, so ist eine stärkere Beteiligung des männlichen Geschlechts unverkennbar.

Die Zusammenstellung der Fälle nach Alter ergeben insofern nichts neues, als auch hier, wie überhaupt bei der Tuberkulose, das mittlere Lebensalter den grössten Prozentsatz liefert.

Für die Praxis hat die Oesophagustuberkulose geringe Bedeutung, da sie fast gar keine Erscheinungen macht. Im Leben diagnostiziert wurde sie in den bisher beobachteten Fällen nur einmal, und hier nur per exclusionem mit grosser Wahrscheinlichkeit. Es ist dies der von Zenker berichtete Fall eines strictuierenden, tuberkulösen Geschwürs (Gruppe V). Dreimal bei Breus und Eppinger (Gruppe I) und Beck (Gruppe III) traten im Leben Stenoseerscheinungen und Schlingbeschwerden in den Vordergrund. Weichselbaum (Gruppe II) spricht von „verlangsamtem Essen". Bei Flexner (Gruppe V) liess das Vorkommen von Speisebestandteilen in der Spülflüssigkeit auf Oesophagusperforation schliessen.

Mit Sicherheit ist ein tuberkulöses Oesophagusgeschwür im Leben wohl nur äusserst schwer zu diagnostizieren und mit Wahrscheinlichkeit höchstens dann, wenn neben Erscheinungen von Seite der Speiseröhre anderweitige Tuberkulose, sowie tuberkulöse Geschwüre in Larynx oder Pharynx festgestellt werden.

Zum Schlusse meiner Arbeit obliegt mir noch die angenehme Pflicht, Herrn Privatdocenten Dr. Dürck für die freundliche Ueberlassung der Arbeit und Herrn Obermedizinalrat Professor Dr. Bollinger für die gütige Uebernahme des Referats meinen besten Dank auch an dieser Stelle auszusprechen.

Literatur.

Beck, Prager medizinische Wochenschrift 1884 Bd. 9.

Bauer, Münchner medizinische Wochenschrift 1894 Nr. 26.

Chvostek, Zeitschrift für praktische Heilkunde 1868 Nr. 14.

Cordua, Arbeiten aus dem patholog. Institut Göttingen 1893.

Eulenburg, Real-Encyclopädie Bd. 17.

Fränkel, Münchner medizinische Wochenschrift 1896 Nr. 2.

Glockner, Prager medizinische Wochenschrift 1896 Nr. 11—13.

Grunewald, Ueber einen Fall von Oesophagusgeschwür der Speiseröhre mit cons. Bildung einer Oesophagus-Fistel. Dissertation. Erlangen 1880.

Hasselmann, Tuberkulose des Oesophagus. Dissertation. München 1895.

Kraus, Die Erkrankungen der Mundhöhle und der Speiseröhre. 1902.

Orth, Lehrbuch der pathologischen Anatomie. 1887.

Schafft, Ein Beitrag z. Casuistik d. Oesophagusperforationen. Dissertation. München 1902.

Schilling, Festschrift des ärztlichen Vereins Nürnberg 1902.

Virchows Archiv Bd. 86.

Weichselbaum, Wiener medizinische Wochenschrift 1884 Bd. 34 Nr. 6 u. 7.

K. Zenker, Archiv für klinische Medizin Bd. 55.

Zenker und v. Ziemssen, Handbuch der speziellen Pathologie und Therapie Bd. VII.

Ziegler, Lehrbuch der spez. pathologischen Anatomie 1898.

Lebenslauf.

Hans Noder, Sohn des kgl. Bezirksarztes Dr. Peter Noder, wurde geboren am 9. März 1873 in Wiggensbach, absolvierte das Ludwigsgymnasium zu München im Jahre 1891. Ich diente mein 1. Halbjahr vom Oktober 1891 bis April 1892, approbierte zu Erlangen im Juli 1898, übte bis April 1899 Praxis in Mindelheim aus, diente sodann das 2. Halbjahr beim 1. schweren Reiter-Regiment in München. Am 9. April 1900 wurde ich zum Marine-Assistenzarzt ernannt, erhielt am 7. Mai 1900 wegen Folgen einer im Juli 1899 erlittenen Dienstbeschädigung meinen Abschied bewilligt und übe seit September 1901 wieder Praxis in Mindelheim aus.

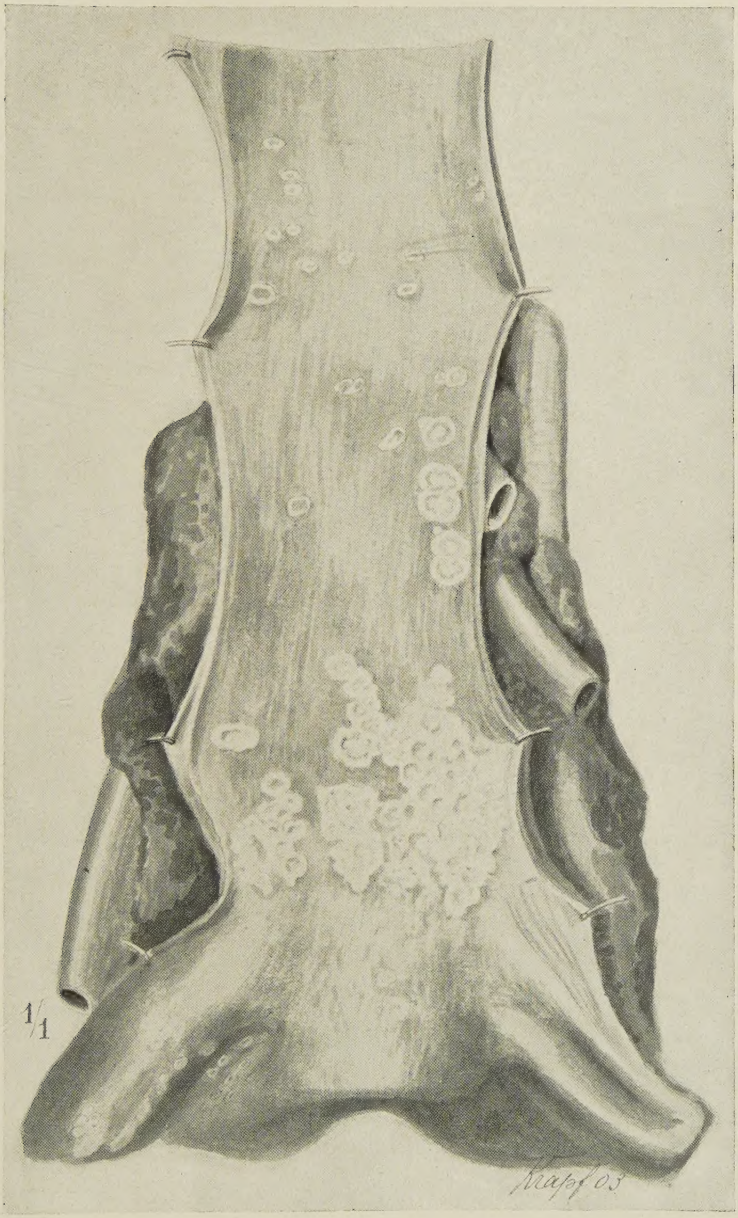
1/1
Kapf 05